

Klinikum Traunstein - Postfach 18 20 - 83276 Traunstein

STANDORT KLINIKUM TRAUNSTEIN

Leitender Arzt  
Jürgen Diener

Cuno-Niggel-Straße 3  
83278 Traunstein

T 0861 - 705-2470

F 0861 - 705-2479

E juergen.diener@kliniken-sob.de

Ihre Zeichen, Ihre Nachricht vom

Unsere Zeichen, unsere Nachricht vom

Durchwahl

Traunstein

12.07.2017

Wir berichten über Ihren Patienten Herrn S. [REDACTED] Rudolf, geb. [REDACTED] 61, wohnhaft in [REDACTED].

**Ganzkörperskelettszintigraphie mit 633 MBq Tc-99m HDP vom 12.07.2017 (Anf.-Nr. 1348882) einschließlich SPECT**

Klinische Angaben: Erstdiagnose eines Prostatakarzinoms. Staging erbeten.

**Befund:**

Spätstatisch finden sich Tracermehranreicherungen wie folgt:

1. im Schädel links parietookzipital
2. in der 5. und angedeutet auch der 7. Rippe links dorsal
3. etwas inhomogen in der gesamten Wirbelsäule ohne jedoch eindeutig abgrenzbare Foci
4. im linken Os ilium
5. in beiden Kniegelenken, rechts betont (Z. n. Umstellungsosteotomie bds.)
6. in einzelnen kleinen Gelenken der Finger und der Zehen beidseits

**Beurteilung:**

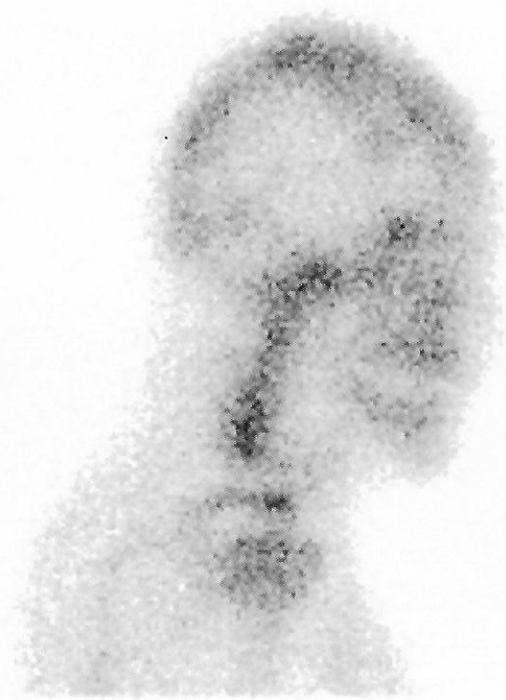**Szintigrafisch findet sich ein metastasensuspekt erhöhter Osteometabolismus im Schädel (DD Meningiom), in den Rippen links und dem linken Os ilium, radiologische Korrelation empfohlen. Am ehesten degenerativ bedingte Mehranreicherungen in den übrigen oben genannten Lokalisationen.**

Mit freundlichen kollegialen Grüßen

Jürgen Diener  
Leitender Arzt

### Knochenscan mit 633 MBq Tc99m-HDP

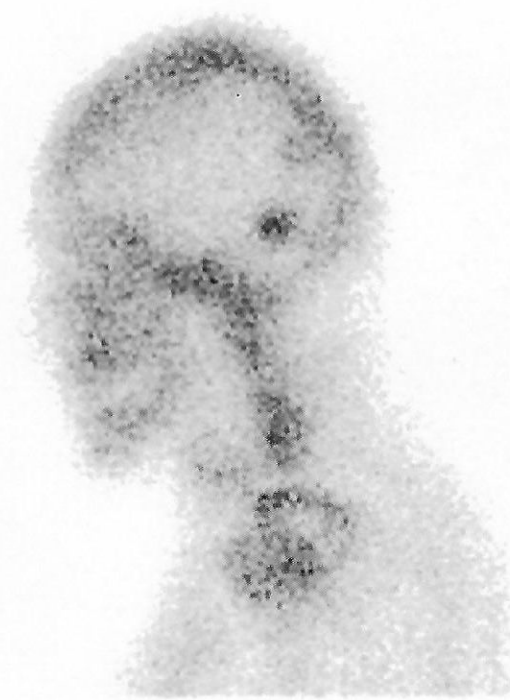12:14



169 kCts  
256x256  
186 sec

RE LATERAL

12:14




170 kCts  
256x256  
186 sec

LI LATERAL

Review

10016445

12.07.2017 12:19



Ganzkörperszintigraphie mit 633 MBq Tc99m-HDP

